

Ichtyose syndromique

Série de 9 cas de Sd de Conradi-Hünemann-Happle (CDPX2)

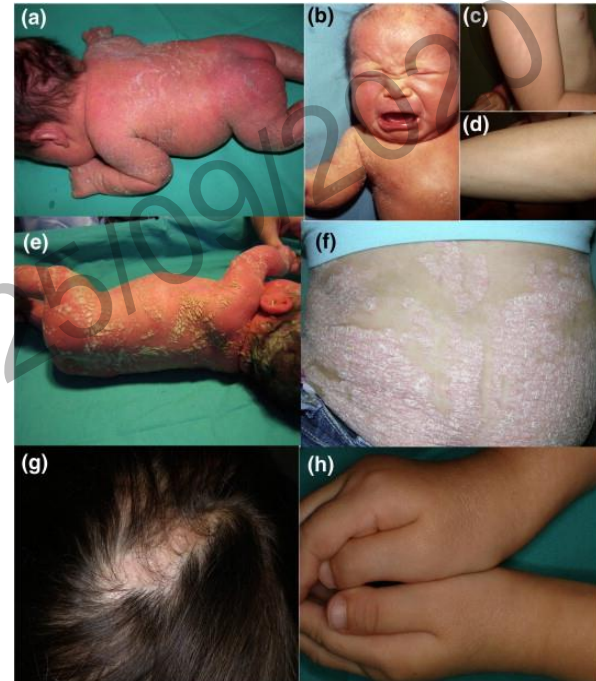Webinar Soffoet 25/09/2020

Chondrodysplasie ponctuée liée à l'X de type 2

Associe

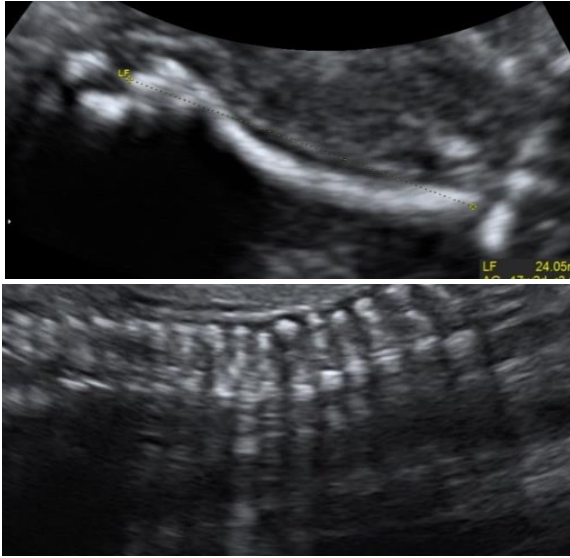
- An. Ectodermiques : Ichtyose
- An. Osseuses : chondrodysplasie ponctuée
- Dymorphie faciale : Binder
- Autres : cataracte, surdit 

Variations *EBP* (Xq) : m tabolisme du cholest rol

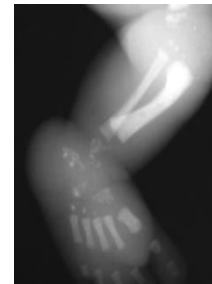
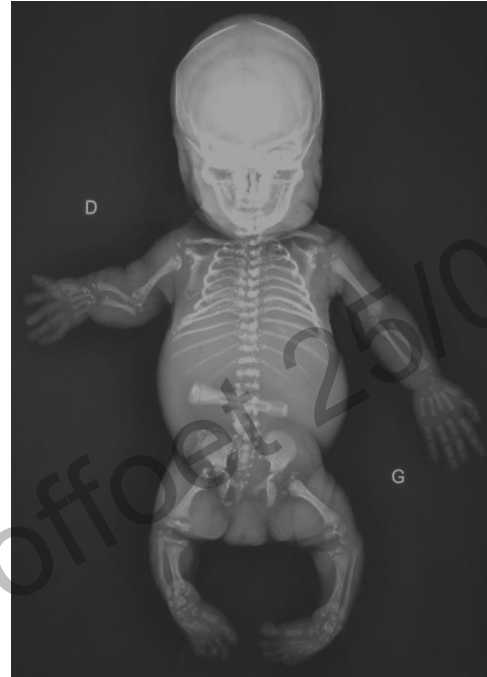
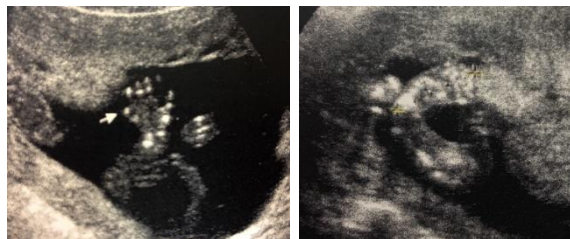
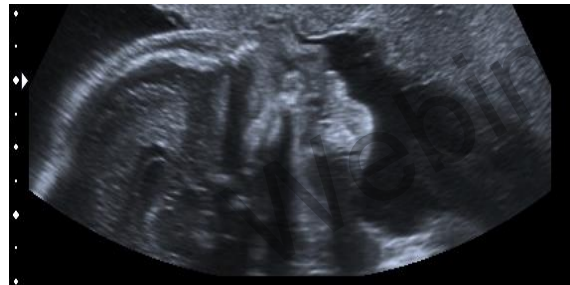

Canuet et col., 2014

Cohorte : données échographiques et RX

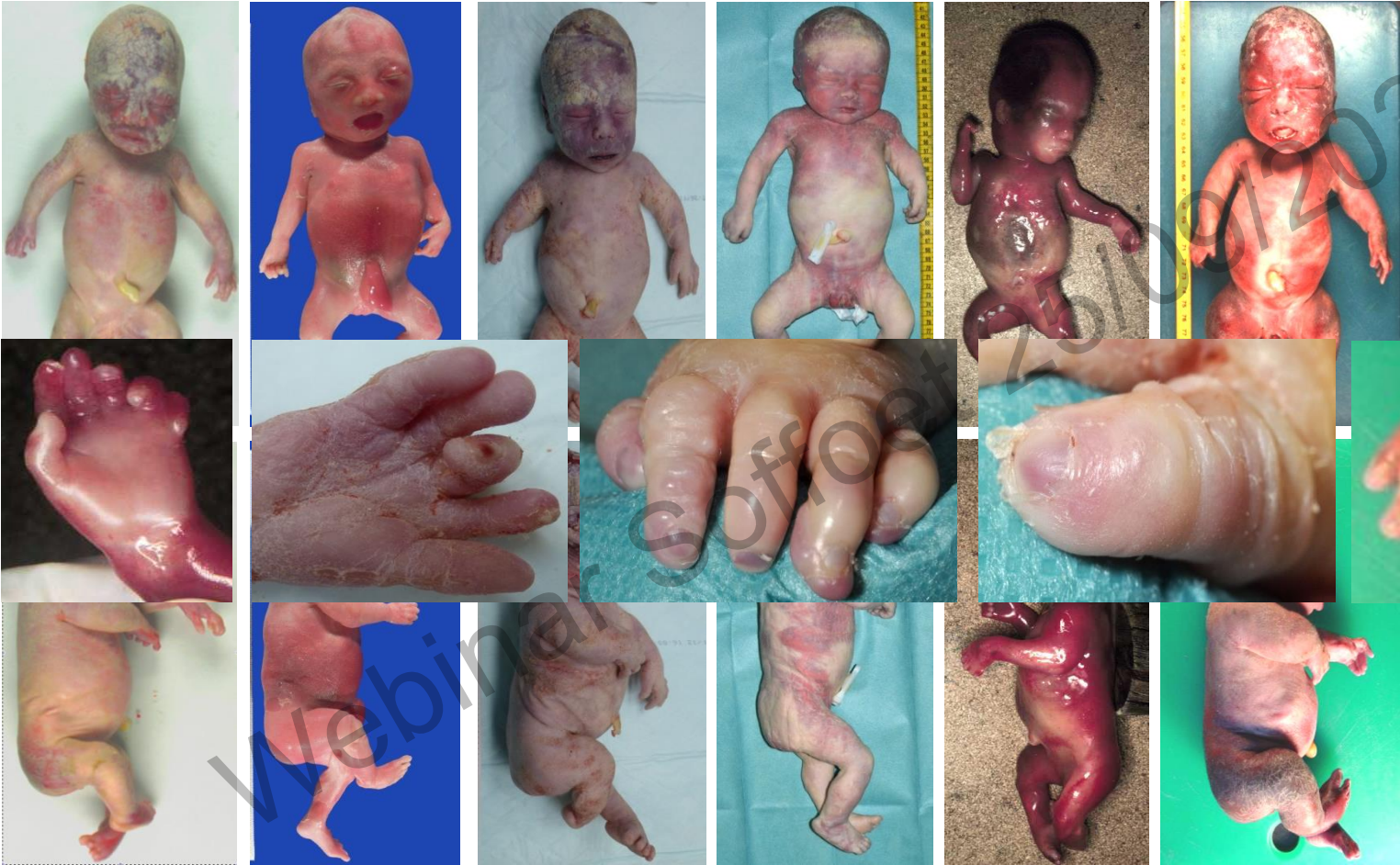

Autres signes :



- Raccourcissement os longs : 7/9
- Incurvation : 5/9
- Ponctuations : 9/9
- Calcifications ectopiques : 9/9
- ASV : 5/9

Cohorte : Aspects foetopathologiques



7 foetus
 2 nouveau-nés
 Terme moyen :

Incurvation : 4/9
 An. extrémités : 5/9

Dr F. Pelluard

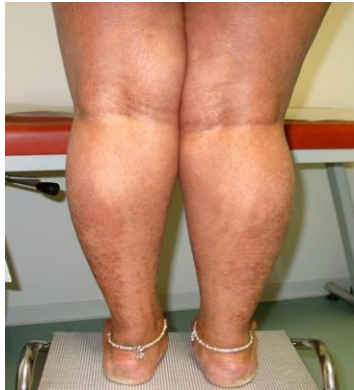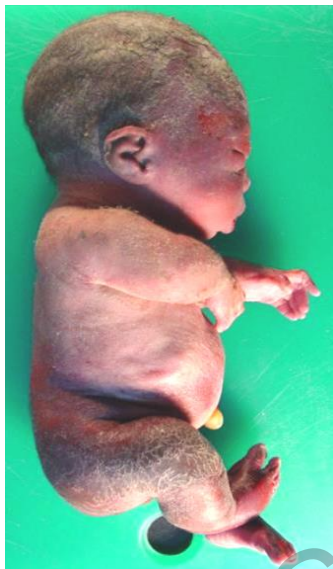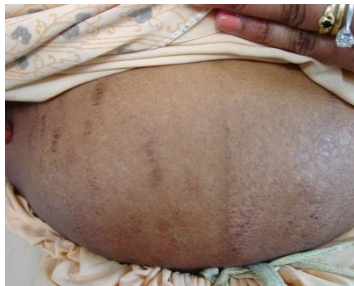Dr N. Bigi

Dr F. Jossic

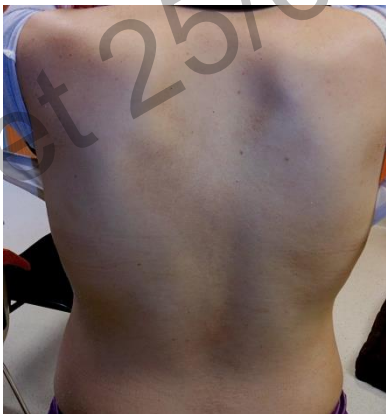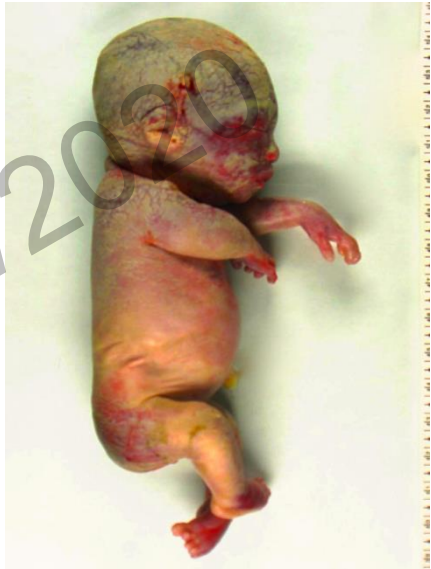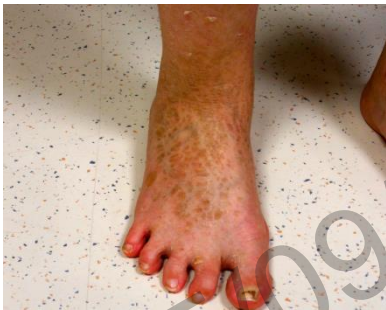Dr S. Blesson

Dr M. Gonzales

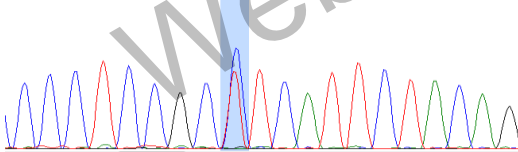
Cohorte : corrélation génotype-phénotype



Dr M. Gonzales

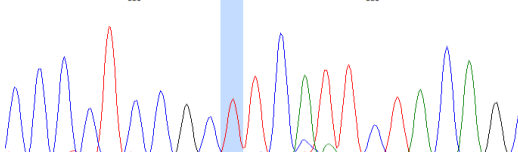


C C T C C G E T T C A T T C T A C A G



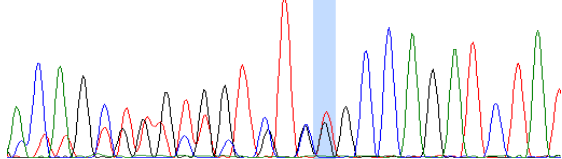
I

C C T C C G C T T C A T T C T A C A G



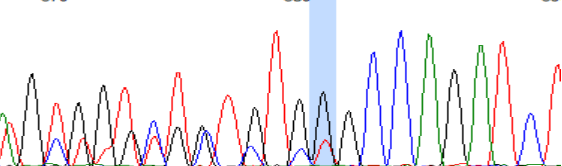
S

A C A G C T T G T G T C T G T G C C A G A T C T A T



M

T G T G G T C T G T G T G G C C A G A T C T



F

Conclusion

- Penser à la CDPX2 devant une ichthyose associée à des os longs courts et incurvés avec ponctuations épiphysaires
- L'étude de l'inactivation de l'X n'est pas réalisable en anténatal
- L'inactivation de l'X seule ne prédit pas la sévérité du phénotype

 Le pronostic est échographique