

# Réunion de la SOFFOET : fiche standardisée de présentation d'une observation personnelle

Dossier présenté par : Alexandre VASILJEVIC  
Date de la présentation : 03/10/2014  
Lieu d'exercice : CHU Lyon  
Adresse mail : alexandre.vasiljevic@chu-lyon.fr

<b>Nom du fœtus :</b> CHA	<b>Prénom :</b> -
<b>Date de naissance :</b> 24/06/2014	
<b>IMG X MFIU</b> <input type="checkbox"/>	
<b>Terme :</b> 27 SA	
<b>Avis diagnostique</b> <input type="checkbox"/>	<b>Diagnostic fait</b> X

## Antécédents familiaux, consanguinité :

- Père : Diabète de type I traité par insuline

## Histoire de la grossesse, parité, premiers signes:

- Mère âgée de 32 ans, G2P1 (un accouchement en 2009 d'un petit garçon en bonne santé)
- Traitement pour hypertension artérielle chronique par Atacand (candésartan cilexétel, antagoniste des récepteurs de l'angiotensine II ou ARA2)
- Pour cette grossesse : prise d'Atacand jusqu'à 24 SA puis switch par Aldomet (méthydopa) suite à la découverte d'un oligoamnios sévère
- IMG 3 semaines après l'arrêt de l'ARA2

## Imagerie (données échographiques, IRM, TDM, radiographies squelette) + Examens (virologie, biochimie, autre) :

- EchoT1 : RAS ; Echo T2 : dolichocéphalie sur présentation du siège, LA peu abondant ; contrôle écho suivant mettant en évidence un oligoamnios sévère et une dolichocéphalie avec aplatissement des os de la boîte crânienne

## Examen fœtopathologique macroscopique, signes dysmorphiques :

- Fœtus de sexe masculin, eutrophe
- avec séquence de Potter
- et dolichocéphalie par hypocalvaria
- caeco-appendice sous-hépatique, diverticule de Meckel
- Bicuspidie aortique et pulmonaire avec anomalie d'implantation de la coronaire droite
- Néphromégalie avec aspect hyperlobulé

## Examens histologique et neuropathologique :

- Histo rénale : dilatations kystiques des tubes contournés distaux, paucité en tubes contournés proximaux (2 x moins environ), sans aspect de dysplasie rénale
- Ex neuropath : RAS

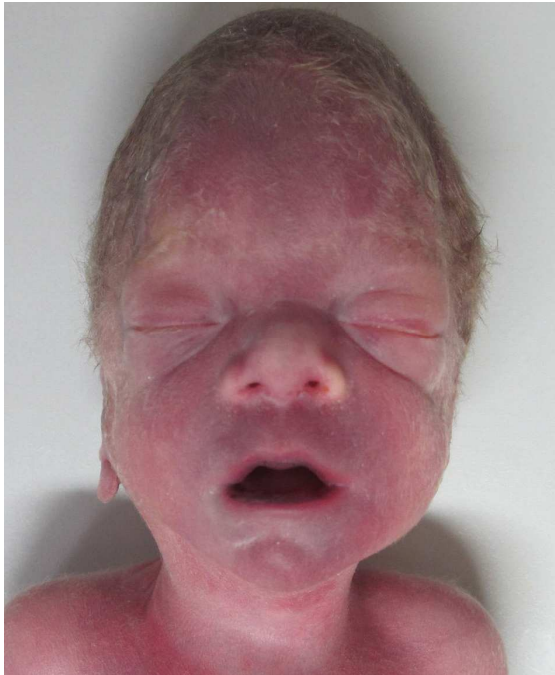## Examens de Génétique (caryotype, étude moléculaire) :

- Caryotype : 46, XY

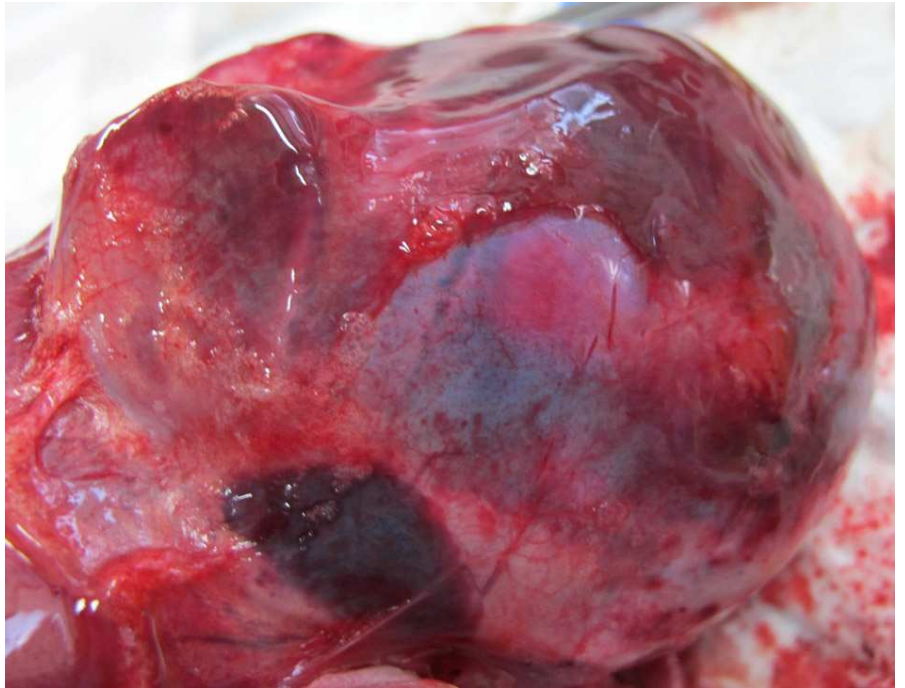## Hypothèse(s) diagnostique(s), question(s) posée(s) :

-

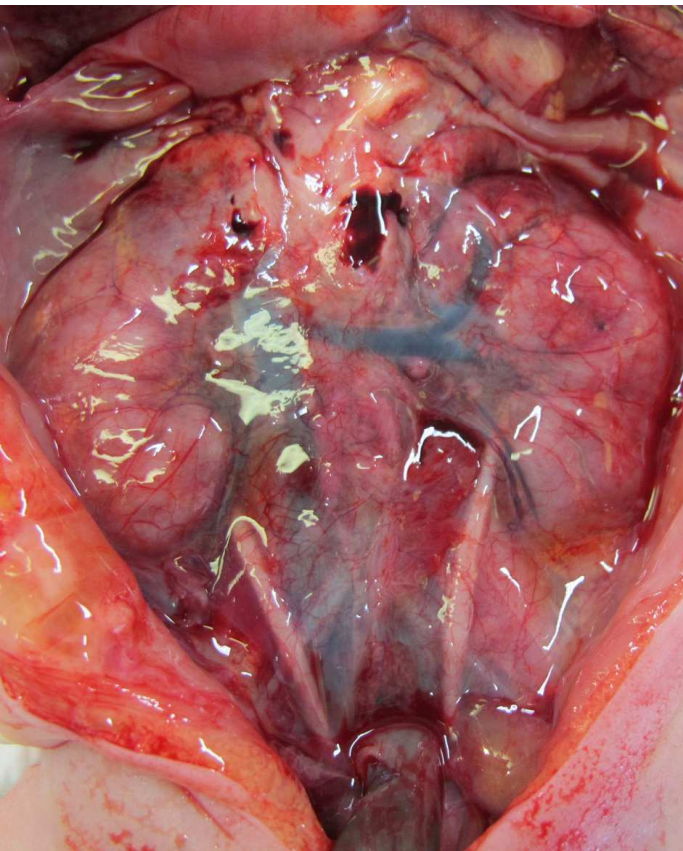
Données iconographiques :



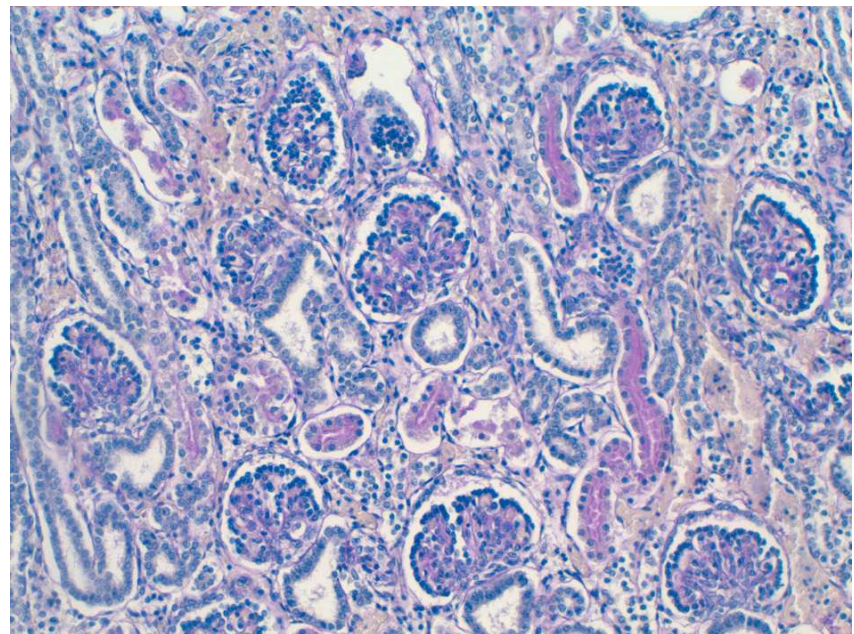
Dolichocéphalie



Hypocalvaria



Néphromégalie



Dilatation des tubes contournés distaux  
Paucité en tubes contournés proximaux